

Шановна *****,

дякую вам за люб'язно надану інформацію, а також знімки МРТ молочних залоз нативно (без контрасту) та з контрастом для радіологічної другої думки.

Клінічна інформація:

Турбують болі перед місячними, є болючі відчуття при здавлюванні. Світлі виділення із соска у травні 2023 року. У квітні призначали Достинекс зниження Пролактину. У 2011 році операція із встановлення грудних імплантів в Анталії. Цикл регулярний (4 липня 2023 року перший ДЦ) У мами в 66 років операція з приводу ендометріоїдної аденокарциноми з метастазами в яєчники. На даний момент – планування вагітності, 40 років (****1982 року народження)

Подані документи:

Знімки МРТ МЖ від 17.06.23 та письмовий висновок МРТ МЖ від ****2021

МРТ молочних залоз із внутрішньовенним введенням контрастної речовини від 23:

(Технічні параметри: задокументовані у цифровому зображенні).

Симетрична молочна залоза, з рівними частками залізистого та жирового компонентів. В обох молочних залозах є імпланти, встановлені препекторально (над грудними м'язами).

Становище імплантів стабільне та нормальне. Немає ознак капсуліту (запалення капсули навколо імпланту) чи розриву імплантів. У T2 зважених знімках по обидва боки візуалізуються різного розміру радіарні складки в імплантах з невеликою кількістю рідини (див. прикріплені знімки). Після введення контрастної речовини спостерігаються виражені артефакти руху, які ускладнюють діагностику. Зліва на 5 годин спостерігається дифузне накопичення контрасту до 2 см. У лівій аксиллярній області візуалізуються 2 лімфовузли 4 і 6 мм без динаміки порівняно з письмовим висновком від 12/21.

Висновок:

- МРТ без ознак злоякісних новоутворень
- Зліва на 5 годин дифузне накопичення контрасту, що потребує дообстеження

MR-Категорія II справа та III зліва. Рівень артефактів II.

Рекомендації:

Мамографія обох молочних залоз у двох проекціях.
Контроль МРТ через 3 місяці.

З найкращими побажаннями,

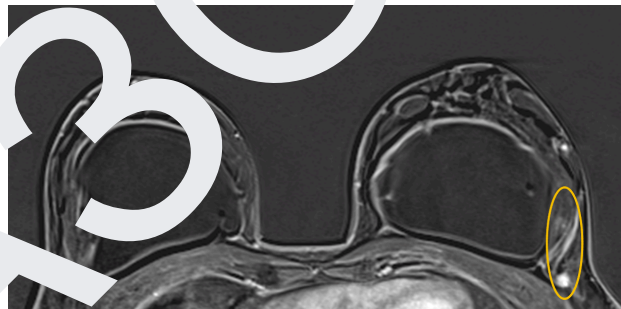
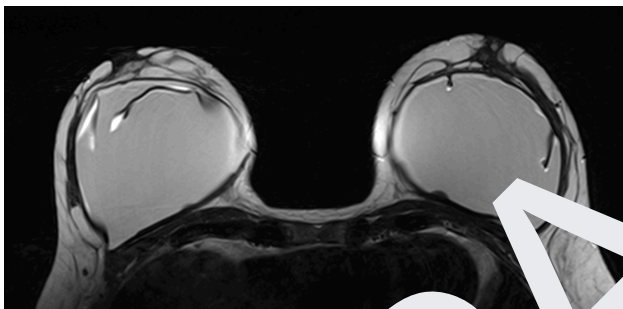
****2023

д-р С. Попович
Рентгенолог-маммолог



МРТ - складки

Нагромадження контрасту та ЛУ



Mammologicum GmbH
Account Number: 4349712038710655
Bank Name: Finom
IBAN Number: DE49110101015883621426
BIC/SWIFT: SOBKDEB2XXX