

Уважаемая госпожа \*\*\*\*\*,

благодарю вас за любезно предоставленную информацию, а также снимки МРТ молочных желёз нативно (без контраста) и с контрастом для радиологического второго мнения.

### **Клиническая информация:**

Беспокоят боли перед месячными, есть болевые ощущения при сдавливании. Светлые выделения из соска в мае 2023 года. В апреле назначали Достинекс для снижения Пролактина. В 2011 году операция по установлению грудных имплантов в Анталии. Цикл регулярный (4 июля 2023 первый ДЦ) У мамы в 66 лет операция по поводу эндометриоидной аденокарциномы с метастазами в яичники. На данный момент - планирование беременности, 40 лет (\*\*\*\*1982 г.р.)

### **Предоставленные документы :**

Снимки МРТ МЖ от 17.06.23 и письменное заключение МРТ МЖ от \*\*\*\*2021

### **МРТ молочных желёз с в/в введением контрастного вещества от \*\*\*\*23:**

(Технические параметры: задокументированы в предоставленном цифровом изображении).

Симметричная молочная железа, с равными долями железистого и жирового компонентов. В обеих молочных железах имеются импланты, установленные препекторально (над грудными мышцами). Положение имплантов стабильное и нормальное. Нет признаков капсулита (воспаления капсулы вокруг импланта) или разрыва имплантов. В T2 взвешенных снимках с обеих сторон визуализируются различного размера радиарные складки в имплантах с небольшим количеством жидкости (смотри прикрепленные снимки). После введения контрастного вещества наблюдаются выраженные артефакты движения которые затрудняют диагностику. Слева на 5 часов наблюдается диффузное накопление контраста до 2 см. В левой аксиллярной области визуализируются 2 лимфоузла 4 и 6 мм без динамики по сравнению с письменным заключением от 12/21.

### Заключение:

- МРТ без признаков злокачественных новообразований
- Слева на 5 часов диффузное накопление контраста, требующее дообследования

**MP-Категория II справа и III слева. Уровень артефактов II.**

### Рекомендации:

Маммография обеих молочных желёз в двух проекциях.

Контроль МРТ через 3 месяца.

С наилучшими пожеланиями,

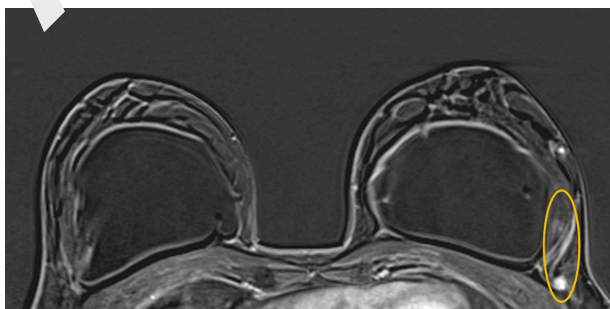
\*\*\*\*2023

Dr. S. Popovich  
Радиолог-маммолог



МРТ - складки

Накопление контраста и ЛУ



Mammologicum GmbH  
Account Number: 4349712038710655  
Bank Name: Finom  
IBAN Number: DE49110101015883621426  
BIC/SWIFT: SOBKDEB2XXX