

Sehr geehrte \*\*\*\*\*,

ich danke Ihnen für die freundlichen Informationen sowie die Native Mamma-MRT-Bilder (ohne Kontrastmittel) und mit Kontrastmittel für eine radiologische Zweitmeinung.

### **Klinische Informationen:**

Die Patientin leidet unter Schmerzen vor ihrer Periode. Im Mai 2023 traten helle Ausflüsse aus der Brustwarze auf. Im April wurde ihr Dostinex zur Senkung des Prolaktins verschrieben. Im Jahr 2011 hatte sie eine Augmentation mit Brustimplantaten in Antalya. Ihr Zyklus ist regelmäßig (der erste Tag der Menstruation war der 4. Juli 2023). Bei ihrer Mutter wurde im Alter von 66 Jahren eine Operation aufgrund eines endometrioiden Adenokarzinoms mit Metastasen in den Eierstöcken durchgeführt. Derzeit plant sie eine Schwangerschaft und ist 40 Jahre alt (geboren am \*\*\*\*1982).

### **Zur Verfügung gestellte Dokumente:**

Mamma-MRT vom 17. Juni 2023 und eine schriftliche Befund der Mamma-MRT datiert \*\*\*\*2021

### **Mamma-MRT mit intravenöser Kontrastmittelgabe von \*\*\*\*23:**

(Technische Parameter sind in der bereitgestellten digitalen Bildern dokumentiert).

Symmetrische Brustdrüsen mit gleichen Anteilen an Drüsen- und Fettgewebe. In beiden Brustdrüsen befinden sich präpektoral (über den Brustmuskeln) platzierte Implantate. Die Position der Implantate ist stabil und normal. Es gibt keine Anzeichen von Kapselfibrose (Entzündung der Kapsel um das Implantat) oder Implantatruptur. Auf T2-gewichteten Aufnahmen auf beiden Seiten sind unterschiedlich große Falten in den Implantaten mit geringer Flüssigkeitsansammlung sichtbar (siehe beigefügte Bilder). Nach Gabe von Kontrastmittel treten deutliche Bewegungsartefakte auf, die die Diagnose erschweren. Links bei 5 Uhr ist eine diffuse Kontrastanreicherung von bis zu 2 cm zu sehen. In der linken Achselregion sind 2 Lymphknoten von 4 und 6 mm Größe sichtbar, ohne Veränderungen im Vergleich zum schriftlichen Bericht vom 12/21.

**Beurteilung:**

- MRT ohne Zeichen einer Malignität
- Links bei 5 Uhr ist eine diffuse Kontrastansammlung zu erkennen, die einer weiteren Untersuchung bedarf

**MR-Kategorie II rechts und III links. Artefaktstufe II.**

**Empfehlungen:**

Mammographie bds. in zwei Ebenen.  
MRT-Kontrolle nach 3 Monaten.

Mit freundlichen Grüßen,

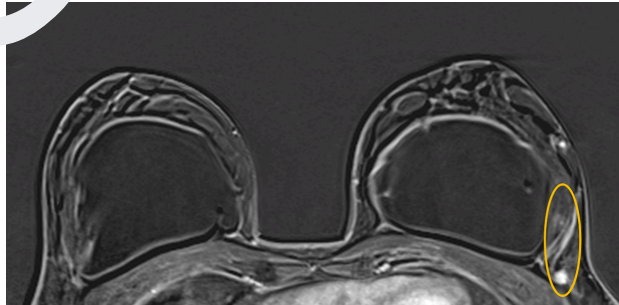
\*\*\*\*2023

Dr. S. Popovich  
Senologe



MRT - Falten

Kontrast- und LN-anreicherung



Mammologicum GmbH  
Account Number: 4349712038710655  
Bank Name: Finom  
IBAN Number: DE49110101015883621426  
BIC/SWIFT: SOBKDEB2XXX